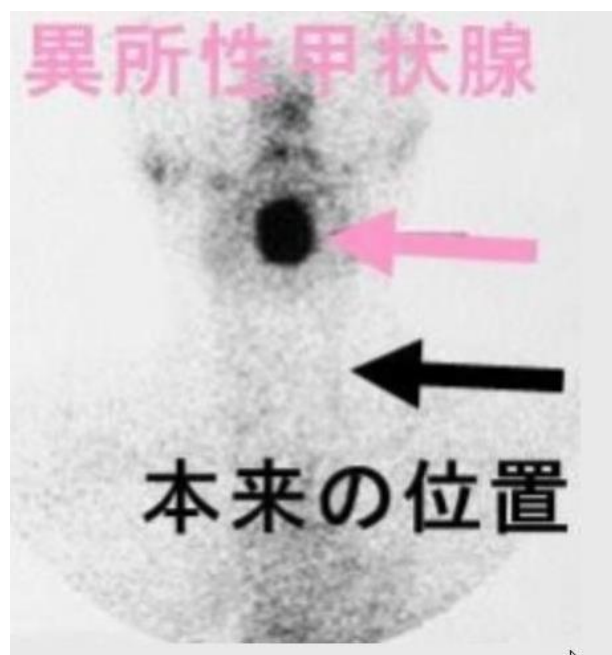

異所性甲状腺腫

A) 甲状腺があるべきところのない病気

シンチグラム



甲状腺はお母さんのお腹の中にいるときには、最初は舌の付け根のところにあります。それから、下に降ってきて首の前に収まります。

舌の付け根から甲状腺までを結ぶ管があり、甲状舌管と言います。この管を降ってくるわけですが、途中で止まった時が異所性甲状腺腫と言います。

舌の付け根に止まった場合が一番多いようです。希に、降りすぎて心臓まで下がる時もあります。

シンチグラムで甲状腺の場所を探せば、診断は簡単につきます。治療は甲状腺機能低下症があれば、甲状腺ホルモン剤をのみます。甲状腺腫が大きくて圧迫症状があれば、手術です。